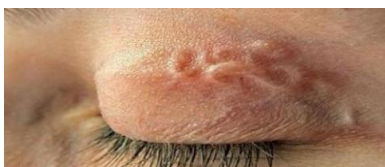


# Как проявляется дирофиляриоз у человека?



Дирофиляриоз — это природно-очаговое паразитарное заболевание собак, кошек, диких животных семейств Canidae и Felidae, которое способно передаваться человеку. Считается, что болезнь характерна для территорий с влажным и теплым климатом: это страны Азии, Африки, южной Европы. В Италии, Франции, Греции, на Шри-Ланке заболеваемость остается практически на постоянном уровне. А в Испании, Израиле, Японии и Венгрии ежегодно регистрируются спорадические случаи. Но в последние годы наблюдается увеличение заболеваемости дирофиляриозом в странах, для которых это заболевание не совсем характерно. Так, на территории постсоветских стран с каждым годом регистрируется все больше новых случаев болезни.

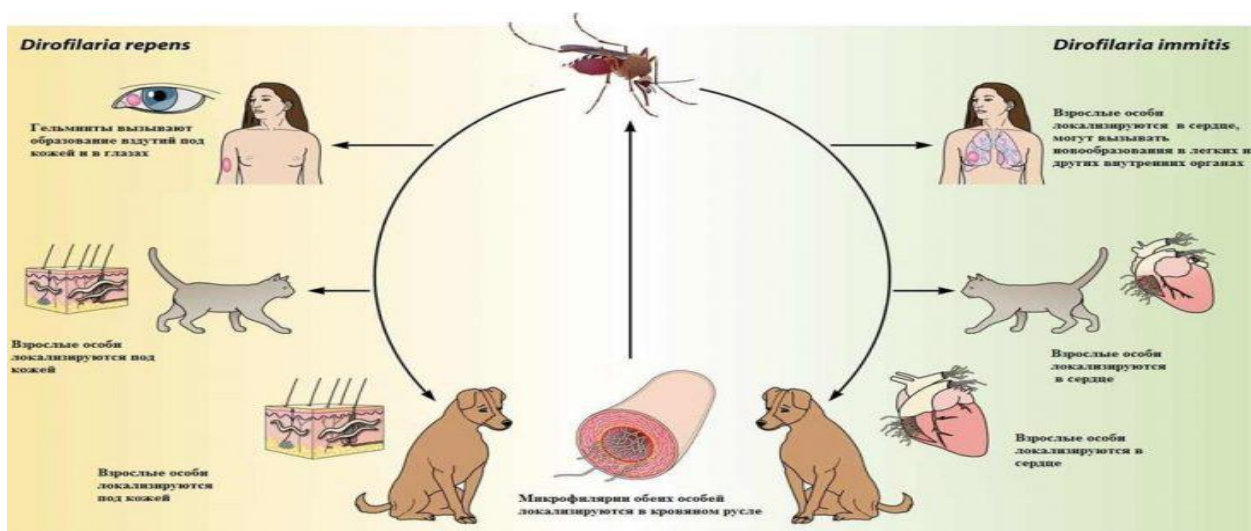
## Возбудитель дирофиляриоза

Дирофиляриоз с латинского переводится как «злая нитка», такая аналогия вызвана внешним видом паразита. Дирофилярии — это нитевидные гельминты белого цвета, относящиеся к классу нематод. Различают около двадцати видов дирофилярий, но для человека представляют опасность *Dirofilaria repens* и *Dirofilaria immitis*. Половозрелая самка *Dirofilaria repens* может достигать в длину 13-15 см, а *Dirofilaria immitis* 25-30 см. Ширина гельминта колеблется в пределах 0,03-1,2 мм.



Человек заражается дирофиляриозом при укусе инфицированным комаром рода *Culex*, *Aedes*, *Anopheles*. Конечные хозяева дирофилярий — животные семейства псовых, кошачьих, а также виверровых. У инфицированного животного в крови циркулируют микрофилярии, которые не заразны для человека или для другого животного. Во время укуса комаром больного животного, происходит заражения насекомого. И уже в организме комара микрофилярии превращаются в инвазионную личинку. Затем инфицированное насекомое кусает человека и тем самым заражает его дирофиляриями. Личинка в тканях организма человека растет, но не превращается в половозрелую особь. Поэтому она остается не способной размножаться в человеческом организме.

Зачастую при инфицировании в организм человека попадает одна личинка, реже две, еще реже две-четыре.



## Симптомы заболевания

*Dirofilaria repens* и *Dirofilaria immitis* вызывают разные формы заболевания. Первая — является причиной подкожного диروفилариоза, вторая — висцерального. На территории постсоветских стран встречается именно подкожный диروفилариоз. А висцеральная форма характерна для таких стран, как Япония, США, Канада, Австралия, Южная Европа.

### Симптомы подкожного диروفилариоза

Инкубационный период длится от месяца до года. Первым симптомом болезни можно считать появление под кожей или же слизистой оболочкой опухолевидного образования, которое сопровождается покраснением, зудом на этом участке тела. Само образование может быть болезненным или же не приносить никаких неприятных ощущений. Характерный признак заболевания — это миграция гельминта, которая отмечается внешне как перемещение образования по телу. За двое суток личинка способна преодолеть дистанцию в тридцать сантиметров.

Зачастую обнаружив на теле опухолевидное образование, люди направляются к хирургу, который предполагает диагноз [липомы](#), фибромы, атеромы и т.д. Но во время операции врач обнаруживает неожиданную находку в виде гельминта.

У диروفиларий есть свои «излюбленные» места в теле человека.

**Это такие участки тела (по мере убывания частоты поражения):**

1. Глаза;
2. Лицо;
3. Шея и туловище;

4. Руки;
5. Молочные железы;
6. Ноги;
7. Мошонка.

Также при дирофиляриозе наблюдаются и неспецифические симптомы в виде слабости, [головной боли](#), [тошноты](#), повышения температуры, боли в участке нахождения личинки, которая может иррадиировать по ходу нервных волокон.

Приблизительно в половине случаев дирофилярии локализуются в глазах и окружающих их оболочках. Поражаются веки, конъюнктивы, передняя камера глаза, склера, ткани глазной ямки.

У таких пациентов может возникать ощущение чужеродного тела в глазу, покраснение кожи век, птоз, блефароспазм. Под кожей образовывается опухоль.

При поражении конъюнктивы отмечаются сильная боль, слезотечение и зуд, вызванные передвижением гельминта. Конъюнктивы при этом гиперемированы, через нее иногда удается просмотреть самого гельминта.

При проникновении дирофилярии в ткани глазницы вокруг гельминта формируется гранулема, что влечет за собой развитие экзофтальма и диплопии. Поражение глазного яблока протекает еще тяжелее, сопровождается ухудшением зрения. При этом пострадавший человек может даже видеть передвигающегося паразита.

Специфическим признаком болезни является ощущение шевеления паразита внутри подкожного (подслизистого) уплотнения. Стоит отметить, что миграция паразита усиливается при воздействии на кожу теплом с помощью УВЧ или согревающих компрессов.

У многих пациентов дирофиляриоз проявляется рецидивирующим течением с периодами обострения и угасания болезни. При несвоевременном извлечении гельминта возможно развитие воспаления в мягких тканях, а также формирование абсцесса.

### **Симптомы внутреннего дирофиляриоза**

При этой форме болезни чаще всего поражаются легкие. После заражения человека личинка попадает в левый желудочек сердца, а оттуда в легочные артерии. Здесь в месте локализации паразита образуется фиброзная капсула.

Эта форма дирофиляриоза зачастую протекает бессимптомно. Иногда у пациентов могут возникать боль в грудной клетке, кашель, кровохарканье.

Болезнь обнаруживается в большинстве случаев внезапно при проведении рентгенографии органов грудной клетки или даже во время операции на легких при подозрении на злокачественный процесс. На рентгеновских снимках в легких определяются узелки диаметром 1-2 см.

## Диагностика

Единственным способом подтверждения диагноза является паразитологическое исследование изъятых гельминтов. Детально изучая паразита под микроскопом, врач по характерным признакам сможет определить, является ли это паразитом. Дирофиляриоз это или нет.

К вспомогательному методу диагностики можно отнести [ИФА](#). При дирофиляриозе в крови у человека могут обнаруживаться антитела к мигрирующим личинкам (токсокар). Положительный результат ИФА не может быть единственно верным для определения окончательного диагноза.

Кроме того, на дооперационном этапе могут использоваться методы [ультразвуковой диагностики](#) и [компьютерной томографии](#). На полученных снимках удастся обнаружить небольшое образование овальной или же веретеноподобной формы.

Примечательно, что эозинофилия в клиническом анализе крови при дирофиляриозе не характерна и наблюдается лишь в 10% всех случаев.

## Лечение

Основным методом лечения является полное удаление гельминта из человеческого тела. Перед операцией врач может назначить дитразин с целью обездвиживания паразита.

В тех случаях, когда дирофиляриоз постоянно мигрирует, ее сложно поймать, но при этом существует угроза поражения органа зрения, могут назначаться препараты, содержащие альбендазол (вормил, медизол). По показаниям проводится десенсибилизирующая терапия.

## Профилактика

При проведении скрининговых мероприятий было установлено, что в разных регионах России приблизительно 4-30% собак заражены микрофиляриями. В то время как в Греции и Иране этот показатель достигает 25-60%. Примечательно, что интенсивность инвазии человека зависит от сезона. Дирофиляриоз у людей регистрируется в течение всего года, но большинстве случаев развивается именно в весенне-летний период и меньше в осенне-зимний, что вероятно связано с обострением дирофиляриоза у собак.

### **Профилактика заболевания состоит из трех направлений:**

- Борьба с комарами;
- Выявление дирофилярий у собак с последующим лечением;
- Предотвращение контакта человека и животных с комарами.

## **Борьба с комарами**

Известно, что очаги дирофиляриоза формируются рядом с водоемами вблизи от населенных пунктов. Здесь государственными и медицинскими структурами проводятся мероприятия по борьбе с насекомыми.

Кроме того, в подвальных помещениях многоэтажных домов комары *Culex* могут обитать практически круглогодично. Насекомые проникают по вентиляционной системе в квартиры, где и кусают людей, а также животных. Поэтому соответствующие мероприятия должны проводиться и в подвальных помещениях домов.

### **Выявление дирофиляриоза у собак**

Домашнему питомцу необходимо регулярно проводить противоглистные профилактические мероприятия с применением таких препаратов, как альбендазол, ивермектин, левамизол и т.д.

Заподозрить дирофиляриоз у собак можно и по определенным признакам. На первый план выступают изменения на коже: облысение, пигментация, высыпания, незаживающие ранки, зуд.

Постепенно микрофиляриями поражаются сердечно-сосудистая система собаки. Питомец становится вялым, пассивным, пропадает аппетит, повышается температура, даже при минимальной физической нагрузке появляется кашель. Нередко собака хромает, могут появляться судороги.

### **Предотвращение контакта человека и животных с комарами**

Во время посещения водоемов, лесной местности следует использовать репелленты и не оставлять участки тела непокрытыми одеждой. Существуют также и репелленты для животных, с этой же целью могут использовать специальные ошейники.

В населенных пунктах с большим количеством комаров следует ограничить прогулки с собакой в вечернее и ночное время.